Über

# eigenthümliche epitheliale Gebilde

(Leuchtorgane)

# bei Spinax niger.

---

Inaugural-Dissertation

einer

hohen philosophischen Fakultät

der

Universität Rostock

zur

Erlangung der Doktorwürde

vorgelegt von

**Leopold Johann**

approb. Thierarzt.

---

Mit 2 Tafeln und 1 Figur im Text.

Leipzig

Wilhelm Engelmann

1899.

Referent: Prof. Dr. SEELIGER.

(Sonderdruck aus: »Zeitschrift für wissenschaftliche Zoologie«. LXVI. Bd. 1. Heft.)

Meiner

geliebten Mutter

in Dankbarkeit

gewidmet.

Die Anregung zu der vorliegenden Arbeit verdanke ich meinem hochverehrten Lehrer, Herrn Professor Dr. BLOCHMANN.

Es sei mir gestattet, ihm auch an dieser Stelle für das große Interesse, das er meiner Arbeit entgegenbrachte, und für die Unterstützung, die er mir dabei mit Rath und That lieh, aufrichtig zu danken.

Ursprünglich war in Aussicht genommen, dass ich die gesammten Epithelverhältnisse bei *Spinax niger* einer eingehenden Prüfung unterziehen sollte, im Verlauf der Vorarbeiten jedoch traten mir merkwürdige epitheliale Gebilde in den Weg, die zu einer näheren Untersuchung reizten und die ich aus Gründen, über welche ich später Rechenschaft ablegen werde, als Leuchtorgane ansehe.

Sie bilden den Gegenstand der folgenden Untersuchungen.

## I. Vertheilung der Organe.

Mit dem bloßen Auge schon besser mit der Lupe (Fig. 1) sieht man bei Betrachtung der Haut von *Spinax niger* zwischen den Hautstacheln braune bis schwarze, nicht glänzende Punkte auf einem dunklen Untergrund.

Um die Verbreitung dieser Gebilde festzustellen, benutzte ich einen männlichen und einen weiblichen Embryo von 120 und 93,5 mm Länge, weil beim Embryo der Reichthum an Pigment noch nicht so groß ist als beim erwachsenen Thier und sich in Folge dessen die

Anwesenheit der Organe überall schon mit unbewaffnetem Auge konstatiren lässt.

Es ergab sich Folgendes:

Auf der Dorsalseite des Kopfes folgen die Leuchtorgane, wie Fig. 2 zeigt, hauptsächlich den Schleimkanälen, deren Öffnungen durch kleine Kreise dargestellt sind. Von der Spitze des Rostrums aus geht ein Zug rechts und links median von der Seitenlinie bis etwas über die Linie hinaus, durch die man die Mittelpunkte der beiden Corneen verbinden kann. Von dem spitzwinkeligen Bogen, der dadurch gebildet wird, hängt gleichsam distalwärts eine ampelförmige Gruppe herab. Ihr gegenüber befindet sich proximal von der Querkommissur, die die beiden Seitenlinien verbindet, eine Ansammlung, die die Kontouren eines liegenden Kreuzes umsäumt. Aus dem Schnittpunkt der beiden Kreuzbalken erstreckt sich nach vorn eine kleine büschelförmige Gruppe.

Die Hauptmasse der in der Dorsalansicht sichtbaren Gebilde ist median von den Seitenlinien am Rumpf in je einer Reihe sich folgender, dicker, nicht glänzender schwarzer Striche und besonders großer Pünktchen angeordnet.

Die ersteren bestehen aus vielen, an einander gereihten, durch viel Pigment verbundenen Leuchtorganen, die letzteren aus einem einzelnen. Alle ganze oder halbe Millimeter ist eine Lücke in der Reihe vorhanden und die hierher gehörenden Striche oder Punkte stehen parallel der Hauptlinie, etwas median von ihr. Diese Linien an der Seite begleiten die Seitenkanäle bis zu deren Ende am ventralen Ansatz der Schwanzflosse.

Kurz bevor der Seitenkanal am Schwanzende offen verläuft, wie dies von SOLGER[1] bei *Echinorhinus spinosus* beobachtet ist, hören sie plötzlich auf, erscheinen aber wieder an der offenen Strecke, um sie dorsal und ventral zu begrenzen.

Dort, wo von den Seitenkanälen hinter den Spritzlöchern die sie verbindende Querkommissur nach vorn jederseits abgeht, schicken diese Reihen je einen Verbindungsast nach hinten, die sich eben so wie die Verbindungsäste der Schleimkanäle im spitzen Winkel treffen, so dass beide Paare zusammen ein unregelmäßiges Viereck bilden. Der Raum im Inneren desselben ist mit Organen von etwas geringerer Größe angefüllt. Von der Vereinigungsstelle der beiden Pigmentlinien zieht eine doppelte, hier und da einseitig unterbrochene Reihe von

[1] Archiv für mikr. Anat. Bonn 1880. p. 96.

Organen auf dem First des Rückens entlang, umgeht im Bogen rechts und links die Rückenflossen, an deren Basis sich jedoch nur sehr wenige finden, wie es für die erste auf Fig. 2, für die zweite auf Fig. 3 zur Darstellung gebracht ist, und endet beiderseits einige Millimeter hinter dem Anfang des dorsalen Schwanzflossenansatzes. Zwischen den First- und den Seitenlinien von Organen existiren unregelmäßige Verbindungen, besonders vor der ersten Brustflosse.

Auf der Seiten- und Bauchansicht sieht man einen auffallenden Farbenunterschied zwischen den stark mit Leuchtorganen besetzten und den wenig oder gar nicht damit versehenen Strecken. In den ersteren ist außer in den Organen auch zwischen diesen eine Menge Pigment abgelagert, in den letzteren fast gar nichts, so dass die ersteren schwarz, die letzteren hellgrau erscheinen (s. Fig. 3).

Ein Streifen von Organen zieht über der Nasenöffnung nach hinten bis zur Höhe des vorderen Augenwinkels. An diesem setzt sich eine andere Gruppe an, verschmälert sich nach oben und hinten und geht im Bogen, allmählich sich wieder verbreiternd, zum hinteren Augenwinkel (Fig. 2 u. 3).

Eine größere rundliche Ansammlung ist zwischen dem Spritzloch und den Kiemenöffnungen zu sehen.

Etwas hinter dieser Ansammlung, senkrecht über dem mittelsten Kiemenloch beginnt eine große, breite Straße von schwarzen Punkten, die sich bis in die Gegend der Bauchflosse hin erstreckt. Über der Brustflosse ist sie durch einen helleren Fleck, auf dem die Organe spärlicher stehen, unterbrochen.

Von hier aus bekommt auch die Oberseite der Brustflosse einige wenige Exemplare.

Zwischen dieser Straße und der Seitenlinie stehen nur vereinzelte schwarze Punkte von zusammen nicht sehr großer Zahl.

Die Haut zwischen den Kiemenlöchern und in nächster Nähe derselben ist frei von unseren Gebilden. Eben so ist es auf den Kiemen in der Kiemenspalte und in der Rachenhöhle beim erwachsenen Thier, die Embryonen wurden der Schonung halber darauf nicht untersucht.

Die übrigen Verhältnisse werde ich bei Besprechung der Bauchansicht darlegen.

Die Unterseite des Kopfes ist, wie man auf Fig. 4 sieht, ganz mit Leuchtorganen besetzt. Nur in der Nähe der Augenmitte befindet sich ein heller Fleck, auf dem bloß einige wenige stehen, und von dem Rande der Nasenlöcher und des Mundes treten sie etwas zurück.

Auf dem hellen Fleck am Augenrande sieht man, dass die Organe doch nicht willkürlich über die pigmentirten Theile der Haut verstreut sind, sondern in Gruppen angeordnet stehen müssen. Nur sehr wenige stehen hier einzeln, die meisten, die sich von der Seite her, von dem Schleimkanal, hereinschieben, zu zweien, zu vieren oder auch zu fünf und zwar die letzteren so, dass sich oben . . . oder unten drei, auf der gegenüberliegenden Seite zwei be- . . finden (s. Fig. 4 und nebenstehende Textfig.).

Die Schwarzfärbung der Kopfunterseite rückt hinter dem Auge in Gestalt eines breiten Lappens etwas über den hinteren Augenwinkel hinaus. Der ganze Bauch ist bis zu den Bauchflossen reich mit Leuchtorganen ausgestattet; an der Seite reichen sie bis zu einer Linie in die Höhe, die von der Basis der Brustflosse bis zur Basis der Bauchflosse gezogen werden kann. Hier schneidet die mit ihnen besetzte Zone rechtwinklig ab, greift mit einigen Exemplaren auf die Oberseite der Flossenbasis über und schreitet dann zwischen diesen, auf der Bauchseite, nach dem Schwanze zu fort.

Von dem Kreis ohne Leuchtorgane um die Mundöffnung zieht ein helles, breites Band, das ebenfalls ohne solche ist, nach oben und ein anderes eben solches senkt sich etwas weiter dahinter, vor den Kiemenlöchern, in die punktirte Fläche hinein, wie sowohl Fig. 3 als Fig. 4 zeigt.

Die Unterseite der Brustflosse ist zum größten Theil frei von Leuchtorganen (Fig. 4). Nur am vorderen Ende schieben sich zwei punktirte Zipfel auf sie herauf, ein langer spitzer und ein kürzerer stumpfer. Fig. 7 *a* zeigt die Bauchflossen- und Schwanzgegend eines weiblichen, Fig. 7 *b* eines männlichen Embryos von der Ventralseite. Die Flossen selbst sind ohne Leuchtorgane, ihre Basis ist jedoch sehr stark mit ihnen belegt bis auf einen keulenförmigen Fleck, der nach der Flosse zu nur durch eine einfache Reihe von Organen begrenzt wird, und bis auf den Rand um die Kloakenöffnung.

Beim weiblichen Embryo beginnt die Pigmentirung der Schwanzgegend distal vom After mit einer feinen, sich verbreiternden Linie von Leuchtorganen, beim männlichen fängt sie in breiter Front erst am hinteren Ende der Flossenbasis an. Sie verbreitet sich seitlich bis zur Höhe der oben erwähnten, nach hinten ziehenden Straße von Organen und schickt hier einen großen, breiten Fortsatz nach vorn über diese und einen anderen nach hinten und oben nach der Seitenlinie zu. In Fig. 3 sind über den Bauchflossen beide Fortsätze, in Fig. 7 *a* und 7 *b* nur die hinteren zu sehen Wo der mediane Rand

des hinteren Fortsatzes zur Mittellinie zurückkehrt, hört die breite Pigmentirung auf und es ziehen nur zwei schmale Bänder von Leuchtorganen, einen schmalen Streifen in der Mittellinie frei lassend, der sich beim männlichen Embryo weiter als beim weiblichen den Bauchflossen nähert, nach dem Schwanze hin. In der Mitte ungefähr zwischen After und Schwanzflossenansatz stehen allmählich die Punkte dünner und stellen dann nur noch die Kontouren der Bänder durch vier parallele Linien dar. Die beiden innersten enthalten eine immerhin noch ganz stattliche Anzahl, die beiden äußersten nur wenige. Vor dem ventralen Ende der Schwanzflosse befindet sich wieder eine größere Ansammlung von Leuchtorganen und diese schickt den eben erwähnten äußeren Linien je einen Zipfel, den beiden inneren einen quadratischen Fortsatz entgegen, um sich mit ihnen zu verbinden.

Eine schmale, nach hinten immer spitzer werdende Abtheilung steht dann rechts und links vom ventralen Ende der Schwanzflosse.

Beim erwachsenen Thier sind die Verhältnisse im Großen und Ganzen dieselben.

Hier wurden zur Kontrolle kleine Stückchen aus der Haut eingebettet und geschnitten. An der Unterseite des Kopfes sind die beim Embryo hellgrauen Stellen ohne Leuchtorgane zwar auch pigmentirt, aber nicht so stark wie die Umgebung. Die feine Zeichnung auf der Oberseite ist in Folge der starken Pigmentanhäufung nicht mehr wahrzunehmen. An der Unterseite der Brustflossen sind dieselben mit unseren Organen versehenen Zipfel vorhanden, die Fig. 4 zeigt, nur sind sie natürlich eben so, wie die Brustflossen selbst gewachsen. Das Größenverhältnis zwischen beiden ist aber dasselbe geblieben.

Auf der Oberseite der Brustflossenbasis ist die Zahl der Punkte eben so wie beim Embryo sehr klein. Die bei diesem auf einem länglichen Fleck versammelten Organe haben sich jedoch beim erwachsenen Thier in eine lange Reihe auf der Grenze zwischen Basis und Flosse ausgezogen. An manchen Thieren ist zwar die Pigmentirung der Brustflossen viel ausgedehnter wie beim Embryo, der Reichthum an Leuchtorganen stellt sich jedoch, wenn man Hautstückchen excidirt und untersucht, als derselbe heraus.

Auf der Oberseite der Bauchflossenbasis haben sich die Organe, die beim Embryo nur in ganz geringer Zahl, zu vier oder fünf, hinter einander nahe dem ersten Flossenstrahl standen, bedeutend weiter nach hinten ausgedehnt und sind beinahe bis an den Winkel, den der hinterste Flossenstrahl und der Schwanztheil des Rumpfes mit einander bilden, gerückt.

Die Unterseite der Brustflossenbasis weist dieselben Verhältnisse auf wie beim Embryo.

Der von Leuchtorganen freie Raum (Fig. 3), der beim Embryo zwischen der in Höhe des Spritzloches nach hinten führenden Straße von Punkten und der Bauchfläche, sowie in seiner Fortsetzung zwischen den vom Pigment hinter den Bauchflossen nach oben ausgesandten Zipfeln und der Seitenlinie vorhanden ist, markirt sich beim erwachsenen Thier scharf als von der Brust- bis zur Bauchflosse verlaufender weißer Streifen. Hier wendet er sich nach oben, um den vorderen Zipfel von Leuchtorganen zu umgehen und läuft dann unterhalb der Seitenlinie bis 1 cm hinter den Anfang des Schwanzflossenansatzes. In der Gegend der Brustflossen zieht, entsprechend den Verhältnissen des Embryos ein helleres Band von dem Streifen nach oben.

Die beiden Zipfel mit Organen, die das Pigment hinter den Bauchflossen nach oben und vorn sowie nach oben und hinten schickt, sind auch beim erwachsenen Spinax bei genauerem Zusehen deutlich zu erkennen.

Der hinterste Theil des Seitenkanals verläuft auch im späteren Alter offen bis 3 cm hinter dem Anfang des Schwanzflossenansatzes bei 34 cm Gesammtlänge des Thieres und ist am oberen und unteren Rande von Leuchtorganen umsäumt. Auf dem Raume ober- und unterhalb der Seitenlinie finden sich beim erwachsenen Spinax schwarze, bis $^1/_2$ mm ungefähr lange, stäbchenförmige, unregelmäßig und spärlich verstreute Stippchen, die bei näherem Zusehen dem Thier ein fein gesprenkeltes Aussehen verleihen. Sie bestehen eben so wie die längs der Seitenlinie laufenden dicken Striche aus aneinander gereihten Organen.

Die auf dem Rückenfirst entlang laufende doppelte Linie von Punkten ist auch beim erwachsenen Spinax schon mit bloßem Auge zu konstatiren.

## II. Mikroskopische Anatomie der Organe.

Um die mikroskopische Anatomie der Gebilde festzustellen, wurden Flächen-, Längs- und Querschnitte durch die Haut gemacht und zwar rechne ich bei den beiden letzteren Bezeichnungen immer nach der Hauptachse des ganzen Fisches.

Da sich sowohl Flächenschnitte in Folge ihrer Unübersichtlichkeit und Längsschnitte in Folge der vielfach schiefen Lagerung der Organe in der Haut, wie später des Näheren aus einander gesetzt

werden wird, als ungeeignet zur Untersuchung erwiesen, ganz abgesehen davon, dass sie in Folge des radiären Baues des Untersuchungsobjektes nichts Besonderes boten, wurden hauptsächlich Querschnitte angelegt von 5—10 $\mu$ Dicke. Das Material, was mir vom erwachsenen Spinax zu Gebote stand, war gleich nach dem Fang in 10%iger Formollösung konservirt worden und darin bis jetzt verblieben, z. Th. auch nach Behandlung mit Zenker'scher Flüssigkeit in Alkohol aufbewahrt.

Einige Schnittserien, die ich aus der Institutssammlung zur Ausnutzung erhielt, sind aus mit Zencker'scher Flüssigkeit konservirter Haut hergestellt. Die Embryonen waren in Formol, Sublimat, Chromosmiumsäure und in Zencker'scher Lösung konservirt.

Um das Material schneiden zu können, musste es zuvor entkalkt werden. Dies geschah in Salpeter- oder Chromsäurelösung.

Die Schnitte wurden mit Wasser oder Eiweißlösung aufgeklebt und, wenn sie eine lange Wasserbehandlung durchmachen sollten, noch durch einen Photoxylinüberguss gesichert.

Da das Pigment die Einsicht in die Organisation ganz erheblich störte, wurde es mit Chromsalpetersäure nach Jander entfernt.

Die Schnitte wurden darauf in Eosin-Hämatoxylin, meistens jedoch mit Orange-G-Hämatoxylin gefärbt. Um die Basalmembran besser sichtbar zu machen, wurde die van Gieson'sche Methode angewandt. Orange-G-Hämatoxylin lieferte die besten Präparate.

---

Ehe ich zur speciellen Beschreibung der Leuchtorgane übergehe, will ich zur Orientirung noch einige Worte über den allgemeinen Bau des Integuments von *Spinax* vorausschicken, der derselbe ist, wie er von Leydig, Oskar Hertwig und Klaatsch schon bei anderen Haien genauer beschrieben wurde.

Die Cutis besteht aus zwei Schichten. Die innere ist ein straffes Gewebe aus zwei sich rechtwinklig kreuzenden Faserzügen, die parallel zur Hautoberfläche und diagonal zur Hauptachse des Körpers verlaufen. Beide werden in ziemlich regelmäßigen, kurzen Abständen von dünnen Faserbündeln durchbohrt, die von der Subcutis in die äußere Schicht der Cutis steigen. Diese besteht aus maschigem, lockerem Bindegewebe von verschiedener Höhe mit zahlreichen Blutgefäßen, das nach oben hin durch die Basalmembran abgeschlossen wird. Am Bauch ist sie sehr stark entwickelt, wie z. B. Fig. 18, 19*a*, 19*b* zeigt; am Rumpf und am Kopf jedoch besteht sie zum Theil nur aus einer dünnen Schicht, in der die Hauptmasse des

Pigments eingelagert ist (Fig. 8, 17). Auf der Basalmembran steht eine Schicht hoher schlanker Palissadenzellen und über diesen befinden sich 4 bis 19 Lagen gewöhnlicher Epithelzellen von 0,00283 bis 0,0283 mm Gesammthöhe. In der höchsten Lage sind die Zellgrenzen überhaupt nicht mehr oder nur sehr selten zu erkennen. Den Abschluss nach der freien Oberfläche bewirkt eine cuticulaähnliche Verdickung der Zellwand.

In den untersten Schichten der Epidermis liegen überall zwischen den Zellen Ausläufer von Pigmentzellen, direkt unter der Basalmembran fast überall dicke Stränge und Klumpen von Pigment (Fig. 8, 9, 10).

An den Hautstacheln klimmt die Epidermis beträchtlich über das Niveau ihrer Umgebung empor (s. Fig. 5). Hier sieht man in ihr eine Menge von LEYDIG'schen Zellen[1], die sich im Gegensatz zu später zu besprechenden Zellen mit Orange-G-Hämatoxylin nicht gelb, sondern blau färben.

Es wurde festgestellt, an welchen Standorten das Epithel eine im Gegensatz zur gewöhnlichen Höhe von vier bis sechs Zellschichten außerordentliche Entwicklung zeigte, wie oben gesagt bis zu 19 Zelllagen.

Die größere Dicke des Epithels macht sich schon makroskopisch durch einen Mangel an Transparenz bemerkbar, der bewirkt, dass man diese Strecken, die zum Theil, wie z. B. die Unterseite des Rostrums sogar sehr stark mit Pigment in der Tiefe imprägnirt sind, nicht schwarz, sondern graublau bis hellgrau, bis weißlich gefärbt sieht. Besonders groß sind diese Bezirke auf der Unterseite des Kopfes, wo sie hauptsächlich dem Verlauf der Schleimkanäle zu folgen scheinen. Auf den verdickten Stellen stehen keine Stacheln.

Die Größe der Ausbreitung ist individuell etwas verschieden.

---

[1] LEYDIG betont überall (Beitr. zur Anat. u. Entwicklung der Rochen und Haie. p. 79. Untersuchungen über Fische und Reptilien. p. 34), dass bei den von ihm untersuchten Selachiern außer in der Rachenschleimhaut keinerlei Schleimzellen in der Epidermis seien.

OSKAR HERTWIG (Jen. Zeitschr. für Naturwiss. 1874, p. 335) hat schon die Allgemeingültigkeit dieser Thatsache umgestoßen, indem er für die von ihm untersuchten Species im Allgemeinen sagt: »In den oberen Zellenlagen finden sich häufig Schleimzellen.« Er bildet die Umgebung je eines Stachels von *Heptanchus cinereus* und von *Acanthias vulgaris* mit solchen ab, sagt jedoch nicht, dass sie nur an diesen Orten zu finden wären.

Bei *Spinax* sind hauptsächlich in der Umgebung der Stacheln LEYDIG'sche Zellen in dem Sinne, wie der Name bei Amphibien gebräuchlich ist, vorhanden. Becherzellen habe ich nirgends in der äußeren Decke gesehen.

In Fig. 6 stellen die hellgehaltenen Theile die hellgraue, verdickte, die schattirten die normale Epidermis dar.

Man sieht, dass der ganze Mund von einer hellen Zone umgeben ist. Von dieser erstreckt sich nach oben ein schmaler Ausläufer, der sich zuweilen noch auf die rechts und links vom Mittelkanal abgehenden Schleimkanäle fortsetzt, der sich nach der Gabelung des Mittelkanals ausbreitet und die ganze vordere Hälfte des Rostrums einnimmt, die Nasenlöcher umgreift und einen Fortsatz jederseits in das Dreieck caudalwärts schickt, das von den Nebenschleimkanälen gebildet wird.

Weiter ist diese Verdickung der Oberhaut vorhanden an der Basis der Rückenflossen, an der Ventralseite der Brustflossenbasis, an der Dorsal- und Ventralseite der Bauchflossenbasis, am ventralen Ansatz der Schwanzflosse und in der Umgebung der Kiemenlöcher. Auf Fig. 3 sind die mit diesem Epithel versehenen Stellen der Rückenflossen und des dorsalen Theils der Bauchflossenbasis mit dunkler Schattirung versehen worden.

Auf der Unterseite der Brustflossenbasis betrifft die Verdickung den proximalen Zipfel von Leuchtorganen, der sich in Fig. 4 in sie hineinschiebt.

An der Ventralseite der Bauchflossenbasis (Figg. 7*a*, 7*b*) ist die Linie von Organen, die vom vorderen äußeren Rand der Basis nach hinten zieht, und der von Organen freie Rand rechts und links vom Genitalporus der Sitz der Verdickung. Beim Embryo ist sie, besonders in der Schnauzengegend, überall schon angedeutet.

---

Die Leuchtorgane stellen sich dar als eine halbkugelige Einsenkung der Epidermis in die Cutis. Ihre Achse steht an der Unterseite des Rostrums und in der Mittellinie des Bauches senkrecht zur Hautoberfläche. Seitlich von der Mittellinie ist ihre Achse nach dieser zu gerichtet, an den Seitentheilen des Schwanzes nach unten (Fig. 10). In Folge dieser Lagerung geben an diesen Stellen Längsschnitte zum Fisch, senkrecht zur Oberfläche der Haut geführt, niemals Längsschnitte durch die Achse der Organe, sondern nur Querschnitte.

Die äußere lockere Schicht der Cutis ist durch das Organ, wenn sie nicht sehr stark entwickelt ist, bis auf eine schmale Zone, in der das Pigment eingebettet liegt, verdrängt. Entfernt man dieses, so sieht man, dass das pigmententhaltende Gewebe unter dem Leuchtorgan anders gebaut ist als das unter dem gewöhnlichen Epithel. Beide sind hell und lichtdurchlässig und von etwas gelblicher Fär-

bung, die wohl von Resten des Pigments herrührt. Das erstere jedoch zeigt nur wenige, unregelmäßig koncentrisch zu dem Organ verlaufende Fasern, während das letztere aus einem dichten Gewirr regellos durch einander laufender Faserzüge besteht.

Der in die Cutis eingesenkte Theil des Leuchtorgans wird von einem schalenförmigen Blutsinus umgeben (Fig. 8, 11, 12).

Das Leuchtorgan setzt sich aus folgenden Bestandtheilen zusammen.

Auf der Basalmembran sind zwei bis fünf Lagen von je vier bis sechs in einem Kreise angeordneten Zellen so aufgebaut, wie dies am besten Fig. 13 (*Lz*) im Flächenschnitt durch die Haut veranschaulicht.

Die Kerne aller Zellen liegen nach außen, während die Leiber ins Innere gestreckt sind. Die Form der Zellen ist spitz eiförmig bis keilförmig auf einem Flächenschnitt, elliptisch auf dem Querschnitt (zum Fisch) (Fig. 11, 12). In dem inneren Theil der Zelle befindet sich regelmäßig eine große helle Vacuole mit geringen Mengen feinkörnigen Inhalts, wie auf Fig. 12 oder mit zusammengeballten geronnenen Massen von einem sich mit Orange-G stark gelb, mit Eosin schwach roth färbenden Sekret, das mit zahlreichen großen und kleinen lichtbrechenden Körnchen vermischt ist (Fig. 8, 10, 13 *Sekr*). Ich nehme an, dass dies nur unlösliche Rückstände sind, dass die Hauptmasse des Sekrets durch die Behandlung mit Alkohol entfernt und so die Vacuole geschaffen wurde, wie dies Panceri[1] bei den leuchtenden Zellen der *Phyllirrhoe bucephala* beobachtet hat. Eben so hat Rawitz[2] eine Löslichkeit des leuchtenden Sekrets der *Pholas dactylus* in Alkohol festgestellt. Was die Zusammensetzung der Körner anbetrifft, so halte ich sie nach ihrer Farbenreaktion für eiweißartige Körper im Gegensatz zu Panceri und Leydig, deren Ansichten ich später anführen werde. Der peripher liegende Protoplasmaleib der Zelle färbt sich sehr stark gelb mit Orange-G-Hämatoxylin und zeigt im Innern eine Menge feiner Granulationen, ähnlich denjenigen, die in dem Sekret der Vacuolen zu sehen sind.

Diese Zellen werde ich »Leuchtzellen« nennen, die Berechtigung dazu wird aus dem Späteren klar werden.

Der unterste Kreis der Leuchtzellen wird direkt von der Basalmembran umschlossen, in den oberen Lagen jedoch drängen sich

[1] Intorna alla luce che emana della cellule nervose della Phyllirrhoe bucephala. 1872.

[2] Jen. Zeitschr. für Naturwissensch. Bd. XIV. N. F. XVII. Sonderabdr. Jena 1890. p. 23, 24.

zwischen sie und die Basalmembran Zellen (Fig. 12, 13), die ihrer Gestalt nach Cylinderzellen des Epithels sind, aber bedeutend kleinere Kerne zu besitzen scheinen. Es liegt dies daran, dass sie vielfach auf der Längsseite quer durchschnitten sind. Ihre sehr langen, cylindrischen, dünnen Basen reichen, eine über die andere geschichtet, beinahe bis zur untersten Lage von Leuchtzellen und setzen sich erst hier an die Basalmembran an, wie dies auf Fig. 10 im Querschnitt, auf Fig. 13 im Flächenschnitt zu sehen ist. Auf Fig. 13 sieht man um den Kreis von Leuchtzellen mit großen Kernen einen Kranz von kleineren Kernen liegen, und durch und um diese ziehend unregelmäßige scharfe Linien. Der äußerste unregelmäßige Kreis ist ein Durchschnitt der Basalmembran, die weiter nach innen liegenden Linien sind Falten derselben. Die um die Leuchtzellen liegenden kleinen Kerne gehören den oben erwähnten Palissadenzellen an, die radiär in ihrer Nähe verlaufenden feinen Striche sind die Grenzen der sich von der Oberfläche cutiswärts neben ihnen herabsenkenden Basen anderer Palissadenzellen. Diese schließen sich (Fig. 11, 12) über der gesammten Menge der Leuchtzellen zu einem Gewölbe, das auf dem Durchschnitt betrachtet zehn bis zwölf großkernige Zellen in so dichtem Gedränge enthält, dass nur sehr selten die Grenzen zu erkennen sind. Die Kerne sind oval bis rund oder auch eckig, scheinbar von verschiedener Größe. Sie liegen aber nur sehr unregelmäßig und sind desshalb verschieden vom Messer getroffen. Je näher diesen Kernen die darunter gelegenen Leuchtzellen kommen, um so schmaler und kürzer werden sie, bis man Stadien hat, wie ich sie in Fig. 11 abgebildet habe. Eine der drei Zellen (*Lz*), die im Begriff sind, eine Vacuole zu bilden, liegt fast noch mitten unter gewöhnlichen Kernen, so dass anzunehmen ist, dass sich die Leuchtzellen von oben her, von diesem Gewölbe ergänzen. Es wäre denkbar, dass auch von der Peripherie her, von den Cylinderzellen ein Ersatz der verbrauchten Leuchtzellen stattfände, ich habe aber keine darauf hindeutenden Stadien gesehen.

Nach oben, nach der freien Oberfläche zu, producirt das Gewölbe noch eine besondere Art von Zellen, und ich werde es desshalb das »Keimlager« nennen.

Dies (Fig. 8, 9, 10, 11, 12 *Lsz*) sind verschieden große, rundliche bis linsenförmige Zellen, von denen ich der Kürze wegen als »Linsenzellen« sprechen werde, die zu zweien und mehr, eine über die andere gelagert, meistens eine zusammenhängende Reihe bis zur Oberfläche der Epidermis bilden. Ihr Kern liegt an der Wand, das Innere

ist mit einem geronnenen Sekret angefüllt, das dem Produkt der Leydig'schen Zellen sehr ähnlich sieht, das sich aber im Gegensatz zu diesem mit Orange-G-Hämatoxylin nicht blau, sondern intensiv gelb färbt. Es bildet eine homogene, nicht glänzende, zusammenhängende Masse, an deren Rand sich hier und da rundliche helle, schwach blau gefärbte Flecke zeigen, wie sie auf Fig. 11 abgebildet sind.

Zu diesen Zellen rückt das Epithel von der Nachbarschaft und schließt sich über und zwischen ihnen. Durch das Wachsthum der Epidermis werden sie in die Höhe gehoben, zuerst geöffnet und entleert (Fig. 11, 14 *Lsz*), dann abgestoßen. Ihr Ersatz findet, wie schon gesagt, von der oberen Fläche des Keimlagers statt. Ein jüngstes Stadium ist in Fig. 11 dargestellt.

Es bliebe noch übrig über die Pigmentirung zu sprechen. Es umgiebt das Organ erstens in der Cutis jenseits des Sinus korbartig ein Geflecht dicker Pigmentstränge. Ein zweites befindet sich innerhalb der Basalmembran. Dieses letztere schickt in der Peripherie Ausläufer sowohl in die Interstitien der Leuchtzellen als des Keimlagers hinein (Fig. 8, 10).

Von der Peripherie des Keimlagers erheben sich eine Menge rankenförmiger Fortsätze von Pigmentzellen, die sich wieder unter einander verbinden und die Linsenzellen umspinnen (Fig. 10). Fig. 9 zeigt einen Flächenschnitt durch die Haut in Höhe einer Linsenzelle. Der helle Raum in der Mitte ist eine solche. Die Achse des Organs bleibt immer entweder ganz frei von Pigment, wie in Fig. 8, oder sie enthält nur sehr wenig.

Was die besprochenen Bestandtheile anbetrifft, sind die Organe aller Körpergegenden übereinstimmend gebaut, nur die Ausbildung der einzelnen Elemente ist nicht überall gleich.

Wie am Kopfe die Epidermis vielfach eine erstaunliche Höhe erreicht, so sind auch die hier befindlichen Leuchtorgane plump und massig.

Die Leuchtzellen sind eben so wie das Keimlager in allen Dimensionen sehr groß.

Die Linsenzellen haben jedoch im verdickten Epithel den relativ geringsten Umfang, sind fast alle gleich groß (Fig. 8), rundlich, nicht linsenförmig. Sie bilden seltener, zur Oberfläche des Epithels aufsteigend, kontinuirliche Reihen, sind vielmehr öfter durch mehrere gewöhnliche Zellschichten von einander getrennt oder stehen nicht senkrecht über einander.

Im Epithel von der gewöhnlichen Höhe an der Unterseite des

Rostrums sind zwei bis drei kleine linsenförmige Linsenzellen vorhanden (Fig. 11 und 12).

Am Rumpf (Fig. 10) bietet die geringe Dicke der Epidermis nur Platz für das Nöthigste.

Die Leuchtzellen sind in eben so großer Zahl wie am Kopf vorhanden, sind aber eben so wie das Keimlager auf einen ganz geringen Raum zusammengepresst, so dass die jüngsten Entwicklungsstadien der Leucht- und Linsenzellen zuweilen nur durch zwei Zellschichten getrennt sind, und denselben Forderungen an Raumersparnis haben sich die Linsenzellen anbequemt. Sie sind entsprechend der geringeren Höhe des Epithels in kleinerer Zahl als in der verdickten Kopfhaut vorhanden, zu vier bis sechs. Zwischen ihnen liegen keine gewöhnlichen Epidermiszellen, sondern eine schließt sich dicht an die andere an. Sie erreichen an den Seitentheilen des Rumpfes und Bauches die größten Dimensionen am Körper und in Folge dessen wäre, wenn sie senkrecht zur Oberfläche der Haut über einander ständen, kein Platz für sie vorhanden; die äußerste würde übermäßig stark hervorragen, schnell abgenutzt und geöffnet werden. Desshalb haben sie sich zusammen mit dem ganzen Organ schief in die Epidermis gelagert (Fig. 10). Sie sind linsenförmig, ihre Größe nimmt nach außen immer mehr zu, so dass sie zusammen den Eindruck eines optischen Systems machen.

Um die Innervation der Leuchtorgane festzustellen, wurden Versuche mit Golgi'scher Färbung angestellt, die gar kein Resultat brachten, weil das Material ungeeignet dazu war. An Schnitten wurde die Osmiumsäure-Holzessig-Methode erprobt und die Nerven färbten sich auch bis zum Eintritt ins Pigment, aber solche Resultate waren besser mit Orange-G-Hämatoxylin zu erreichen. Während sich in Osmiumsäure-Holzessig Alles schwarz färbt, nehmen hiermit die Kerne des die Nerven begleitenden Bindegewebes immer eine von der der Cutis verschiedene Färbung an, gelb oder blau, je nachdem, welcher der Farbstoffe länger eingewirkt hat.

Es wurden zuerst Schnitte durch die Schnauzengegend untersucht, da anzunehmen war, dass, wenn die Leuchtorgane eine eigene Innervation besäßen, hier entsprechend der reichlicheren Versorgung der Kopfhaut mit Nerven die herantretenden Stämmchen auch relativ größer und daher leichter zu sehen sein würden als an Organen aus der Rumpfhaut. Fast alle Untersuchungen, besonders die über die Endverzweigungen der Nerven, wurden an Schnitten vorgenommen, deren Pigment zerstört war.

Nur in einem einzigen Falle sah ich ein Nervenstämmchen direkt am Pol eines Organs zutreten. Es überschritt jedoch nicht den Blutsinus, sondern muss sich innerhalb des pigmentirten Gewebes in feine Fasern aufgelöst haben, da auf den nächsten Schnitten nichts mehr von ihm zu sehen war. Es könnten also nur sehr dünne Fasern etwa mit den Bindegewebsbälkchen, die hier und da den Sinus überschreiten, direkt zu dem Organ gelangt sein.

Die übrigen Nerven, die ich an die Organe herantreten sah, gingen sämmtlich in der Peripherie derselben an das Pigment der Cutis und lösten sich hier auf, waren wenigstens nur in kleinen Zweigen kurze Strecken zu verfolgen. Die geeignetsten habe ich in Fig. 14 und 16 abgebildet. In Fig. 14 ist die Ausbuchtung der Basalmembran der tangentiale Durchschnitt durch ein Leuchtorgan. Die eintretende Faser links ist deutlich; rechts glaubte ich auch einige feine Äste ins Epithel aufsteigen zu sehen, habe aber von deren Abbildung Abstand genommen, wie auch auf verschiedenen anderen Figuren, weil ich meiner Sache hier nicht positiv sicher war.

Zwischen den Basen der Palissadenzellen finden sich helle durchscheinende Lücken, die leicht den Eintritt eines Nerven vortäuschen können. Einen Fingerzeig, wo ein solcher oder der eines Pigmentzellenausläufers erfolgt, giebt oft eine trichterförmige Ausbuchtung der Basalmembran in der Richtung nach außen, an deren Spitze eine Öffnung beim Heben und Senken des Focus zu konstatiren ist. In Fig. 17, 20*a* und 20*b* habe ich solche Eintrittsstellen abgebildet.

In Fig. 16 geht der Nerv von einem in der Subcutis verlaufenden Hauptstrang ab, entsendet nach links zwei Nebenäste, deren Verfolgung nichts Wesentliches bot, und theilt sich dann in zwei Äste, deren jeder an eine Seite des Organs tritt und sich in dem pigmentirten Gewebe verliert.

Links lassen sich einzelne Fasern des Nerven bis zu der hellen Zelle, die über dem Blutgefäß liegt, verfolgen. In dem Pigmentgewebe zwischen den beiden Ästen habe ich nichts von Nervenfasern wahrgenommen.

Da also die Nerven niemals direkt in ein Leuchtorgan hinein, sondern höchstens an die Peripherie traten, da dies nur relativ selten vorkam und da endlich die Organe von diesen Stämmen nur sehr kleine Ästchen bekommen haben können, weil größere mit positiver Sicherheit hätten gesehen werden müssen, lag die Vermuthung sehr nahe, dass die Nerven, die ich zu Gesicht bekommen, gewöhnliche Hautnerven seien. Zur Bestätigung war es nöthig, die Art der

Innervation der übrigen Epidermis festzustellen. Es ergab sich, dass diese mit der oben beschriebenen total übereinstimmte.

Es wurde zunächst auch hier die Epidermis der Unterseite des Rostrums untersucht. Es treten die Nerven bis an das pigmenthaltige Gewebe der Cutis und lösen sich hier in ihre Endverzweigungen auf. Fig. 17, 20*a* und 20*b* zeigen solche. —

Fig. 20*a* und 20*b* sind zwei auf einander folgende Schnitte, der auf Fig. 20*a* sichtbare Nerv kommt aus der Subcutis und schwillt auf Fig. 20*b* zu einem Kolben von 2,26 $\mu$ Breite an, der einen Fortsatz durch die auch hier ins Epithel vorgestülpte Basalmembran sendet. Die Verhältnisse am Rumpf sind im Princip dieselben, nur ist der Reichthum an Nerven und die Größe derselben geringer. Es sind zwar viele in der inneren Lage der Cutis zu sehen, aber nur wenige Ausläufer zum Epithel.

In Fig. 15 geht ein Nerv von einem solchen Stamm in der Cutis ab zum Pigment jenseits des Blutsinus eines Organs.

Ähnliche Bilder, bei denen jedoch der Nerv nicht so nahe an das Leuchtorgan herantritt, sich also schon vorher in seine Endverzweigungen auflösen muss, habe ich noch mehrere gesehen.

Bei der übrigen Epidermis, zwischen den Leuchtorganen, sind die Befunde dieselben. Nur einmal sah ich einen eben so dicken Ast wie in Fig. 15 an das Pigment treten, sonst ließen sich die Ausläufer nicht so weit beobachten.

An der Bauchhaut des 94 mm langen Embryos ergab sich etwas Ähnliches.

Ich sah keinen einzigen Nerv, der an ein Leuchtorgan ging, die hier, wie Fig. 22 zeigt, schon recht stattlich entwickelt sind, wohl aber solche in ihrer Nähe, die mitten in der Cutis endigten.

Fig. 18, 19*a* und 19*b* stellen die Nervenfasern dar, die ich am weitesten verfolgen konnte. Der obere Theil des Nerven in Fig. 19*a* ist nur bei sorgfältiger Benutzung der Mikrometerschraube zu sehen, und es lässt sich nicht entscheiden, ob er nicht ein abgeschnittener Theil des auf dem nächsten Schnitt (Fig. 19*b*) sichtbaren Ausläufers einer Pigmentzelle ist. Auf jeden Fall ist es wohl nach Emil Ballowitz[1] anzunehmen, dass an dieser Pigmentzelle der Nerv bis zum Epithel wandert.

Ein zweiter feiner Ast geht von dem am weitesten links stehenden der drei Kerne in der Cutis zum Pigment.

[1] Zeitschr. f. wiss. Zool. Bd. LVI. Leipzig 1893.

Aus den vorstehenden Resultaten geht hervor, dass im Verhältnis zur Gesammtzahl der Leuchtorgane die Menge derer, an die ein Nerv herantritt, eine äußerst kleine ist.

Ferner, wenn ein Nerv überhaupt zu ihnen geht, so befolgt er dasselbe Verhalten wie die das gewöhnliche Epithel versorgenden Äste. Er tritt eben so wie diese in das Pigment und verzweigt sich dort, so dass nur einzelne, feinste Ausläufer den Leuchtorganen zukommen können.

Es ist also anzunehmen, dass die Leuchtorgane nicht specifisch innervirt werden, dass dies vielmehr von den allgemeinen Hautnerven geschieht.

Über die Entwicklung der Leuchtorgane während des embryonalen Lebens ist nach dem beim erwachsenen Thier schon erkannten Bau, dass die Basalmembran das Ganze umschließt, nichts Neues, nur eine Bestätigung zu erwarten.

Fig. 21 und 22 zeigen zwei Stadien, die erste ein sehr frühes, die zweite ein späteres, wo sich die Ausbildung schon sehr der beim erwachsenen Thier genähert hat.

Bei der Entwicklungsstufe, die in Fig. 21 festgehalten worden ist, ist das gewöhnliche Epithel 2,75 $\mu$ hoch, an der abgebildeten Stelle misst es 3,02 $\mu$. Die Basalmembran ist also, wie sich auch ohne Maß konstatiren lässt, gegen die Cutis vorgewölbt; die Menge der Kerne hat gegen die der gewöhnlichen Epidermis zugenommen, beide sind von gleicher Größe. An den Seiten beginnen sich schon die Zellen in eine solche Richtung zu stellen, dass ihre Abkömmlinge die in der Mitte liegenden später überwuchern müssen. Ein Kern rechts und zwei links haben sich sogar in diesem Bestreben nach dem entstehenden Organ hin gekrümmt. Die ersten Ansammlungen von Pigment sind sowohl über als unter der Basalmembran als Einlagerungen gelb-grünlicher Körnchen zu konstatiren.

Den Abschluss des Epithels nach der freien Oberfläche bildet eine dünne, kontinuirliche Lage von Zellen mit langen schmalen Kernen.

Fig. 22 zeigt eine sehr viel höhere Entwicklungsstufe.

Es hat sich eine größere Menge von Zellen angesammelt und in die Tiefe gesenkt. Am Grunde sehen wir zwei von den mit einer Vacuole versehenen Leuchtzellen in der Bildung begriffen (*Lz*). In dem Kern der oberen Zelle sieht man deutlich auf jeder Seite eine napfförmige Vertiefung, die ich im optischen Durchschnitt wieder-

gegeben habe. Während bei dem Stadium von Fig. 21 noch große Bluträume unregelmäßig den ganzen äußeren Theil der Cutis einnehmen, beginnt sich auf Fig. 22 schon der schalenförmige Sinus zu bilden.

### III. Funktion.

Was die Funktion unseres Organs anbelangt, könnte man an Verschiedenes denken. Es könnte ein Sinnesorgan oder eine Drüse sein und zwar entweder eine gewöhnliche Schleimdrüse oder eine modificirte, ein Leuchtorgan.

Es für ein Sinnesorgan zu erklären, ist unmöglich, weil keinerlei zur Perception von irgend welchen Sinneseindrücken geeigneten Zellen in ihm vorhanden sind und auch die Innervation dann eine reichere sein müsste, derart, dass zu jedem Organ ein Nervenstämmchen träte. Die Auffassung als Drüse ist die richtige. Es sind zweierlei Sekretzellen vorhanden, die Leucht- und Linsenzellen. Die Leuchtzellen könnte man für LEYDIG'sche, die Linsenzellen für gewöhnliche Becherzellen halten. Gegen beides spricht die Färbung des Sekrets, die keine Mucin-, sondern eine Eiweißreaktion darstellt.

Vielmehr muss man wohl beide als Modifikationen dieser Zellarten, das Ganze also für eine modificirte Drüse, für ein Leuchtorgan ansehen und dafür sprechen auch sonstige gewichtige Gründe. —

*Spinax niger* wurde zwar nicht im Leben beobachtet, wohl aber ein anderer Spinacide, *Squalus fulgens* (oder *Isistius brasiliensis* Q. G., oder *Leius ferox* Kner[1]) von G. BENNETT[2]. Dieser konstatirte an ihm eine lebhafte Phosphorescenz und zwar an denselben Körperstellen, an denen sich die fraglichen Organe von Spinax befinden.

Ich lasse seine Wahrnehmungen in wörtlicher Übersetzung folgen:

p. 100. »Als es dunkel geworden war, wurde der Fisch mit einem Netz gefangen. Er glich einem Pyrosoma und gab ein phosphorescirendes Licht von sich .....« Der Fisch wurde darauf in ein Aquarium gesetzt und darin bis zu seinem Tode, der drei Stunden nach dem Fang eintrat, beobachtet.

p. 257: »Die ganze untere Fläche des Körpers und des Kopfes[3] schickten ein lebhaftes, grünlich phosphorescirendes Licht aus, welches von dem Thier selbst ausging ..... Als der Hai

[1] Denkschr. der Wiener Akad. Math.-naturw. Klasse. Bd. XXIV. 1865. p. 10.
[2] Narrative of a Whaling Voyage round the globe. London 1840.
[3] Von mir, dem Verf., hervorgehoben.

todt war, verschwand die Lichterscheinung vollständig vom Hinterleib und nach und nach von den vorderen Theilen ..... Der einzige Theil, der nicht leuchtete, war ein schwarzer Ring an der Kehle[1]. Während die Unterseite der Brust- und Bauchflossen leuchteten, war ihre obere Seite mit Einschluss des oberen Lappens der Schwanzflosse in Dunkel gehüllt, eben so wie der Rücken und die Dorsalseite des Kopfes. Ich bin geneigt anzunehmen, dass diese Leuchtkraft des Haies auf einer besonderen Sekretion der Haut beruht. Mein erster Eindruck war, dass der Fisch vielleicht irgend welche phosphorescirenden Substanzen aus der See oder von den Netzen, mit welchen er gefangen, an sich haften habe, aber eine genauere Untersuchung bestätigte diesen Verdacht nicht, denn die Gleichmäßigkeit, mit welcher das Licht an bestimmten Stellen des Körpers und der Flossen seinen Sitz hatte, und das Nachlassen und Verschwinden bei der Annäherung und dem Eintritt des Todes ließen keinen Zweifel bei mir zurück, dass das Leuchten eine mit dem Leben und der Einrichtung des Thieres verbundene Fähigkeit sei.«

So weit Bennett.

Wie Fig. 2, 3, 4, 7*a*, 7*b* zeigen, ist die Vertheilung der Leuchtkraft über die Körperoberfläche bei *Squalus fulgens* völlig übereinstimmend mit der Verbreitung der in Rede stehenden Organe bei dem nahe verwandten *Spinax niger*.

Auf der Oberseite des Kopfes und der Flossen sowie auf dem Rücken hat zwar *Spinax* auch noch Organe, aber nur sehr wenige, die vielleicht bei *Squalus fulgens* ebenfalls vorhanden sind, deren Leuchten aber im Vergleich zu dem von der dicht gedrängten Menge von Organen an der Unterseite erzeugten Licht zu schwach war, um dem Beobachter aufzufallen.

Ferner stehen bei Spinax auf einem ventral nicht geschlossenen Ring vor den Brustflossen, der nur durch die Organe der Seitenlinie und des Rückenfirsts unterbrochen ist, keine Leuchtorgane, wie Fig. 2 und 3 zeigen.

Zum Überfluss erhielt Herr Prof. Blochmann durch die Freundlichkeit Herrn Hofraths Steindachner in Wien ein Stück der Bauchhaut dieses *Lepidorhinus ferox*, an dem zwar das Epithel leider zum größten Theil fort war, das jedoch noch Reste von fast eben so wie bei *Spinax* gebauten Organen erkennen ließ.

Bei der nahen Verwandtschaft beider Thiere, bei der, wie wir gesehen haben, frappanten Übereinstimmung der Vertheilung der

[1] Von mir, dem Verf., hervorgehoben.

Phosphorescenz über den Körper bei *Lcius ferox* mit der Anordnung unserer Organe bei *Spinax*, bei dem gänzlichen Mangel anderer Organe bei *Spinax*, die geeignet sein könnten, diesen Effekt hervorzurufen und endlich bei der Existenz von Organen mit ähnlichen Bestandtheilen bei *Squalus* ist es wohl zweifellos, dass die in Rede stehenden Gebilde von *Spinax* Leuchtorgane sind.

Auch die einzelnen Bestandtheile derselben lassen sich leicht in den Rahmen eines solchen einfügen. Die Leuchtzellen sind den leuchtenden Zellen der *Phyllirrhoe bucephala* zu vergleichen. Diese enthalten im konservirten Zustand ebenfalls eine große Vacuole mit geringen Mengen einer körnigen Substanz und ihr Protoplasma ist eben so wie das der Leuchtzellen mit kleinen Körnchen angefüllt[1].

Bei den *Pennatuliden*[2] sind ebenfalls helle Zellen mit körnigem Inhalt der Sitz des Leuchtens. Leydig[3] bildet eine Gruppe von Zellen vom Innenkörper eines augenähnlichen Organs von *Gonostoma denudatum* ab, die sehr den Leuchtzellen von *Spinax* gleichen. Er sagt p. 92 darüber: »Noch mag nicht unerwähnt bleiben, dass die Krümel und Körner in den Elementen des zelligen Körpers der augenähnlichen Organe gar wohl an die stark lichtbrechenden Gebilde im Hautsekret der Batrachier erinnern und also im Fall der wirklichen Lichtentwicklung (die Leydig bei seinen Organen auch nur vermuthet) gleich diesen der Sitz des Leuchtens sein könnten.«

Von *Hippopodius gleba*[4] ist festgestellt, dass dieser körnige Inhalt thatsächlich mit dem Leuchten etwas zu thun hat.

Raphael Dubois sagt darüber auf p. 462 Folgendes:

»In Folge davon, dass auch Stücke von *Hippopodius gleba* auf einen Reiz hin zu leuchten anfingen, war es möglich, den Vorgang der plötzlichen Lichtentwicklung mikroskopisch zu beobachten. Es stellte sich heraus, dass im Moment der Reizung sich die Zellen, die vorher durchscheinend waren, trübten, indem das Protoplasma so die oben erwähnten Körner ausschied, wie sich in einer übersättigten Salzlösung bei einer Erschütterung die Krystalle bilden.«

Über die Natur des körnigen Inhalts stellte Panceri[5] fest, dass es eine fettige Masse sei und Leydig[5] schließt sich ihm an, indem

---

[1] Panceri, Intorno alla luce che emana della Phyllirrhoe bucephala. 1872. — Raphael Dubois, Leçons de physiologie génerale et comparée. Paris 1898.

[2] Panceri, Gli organi luminosi e la luce delle Pennatule. 1871.

[3] Leydig, Die augenähnlichen Organe der Fische. Bonn 1881. Taf. II, Fig. 11.

[4] Raphael Dubois, l. c. p. 52.

[5] l. c.

er sagt: »Wir sehen als wirklich leuchtende Substanz in allen jenen Fällen, die einer genauen histologischen Prüfung unterworfen sind, nur feinere oder gröbere Fetttheilchen; mögen dieselben nun entweder noch im Protoplasma der Zellen eingebettet liegen oder als Zellabscheidungen bereits die Grenze der Zellen oder des Thierkörpers verlassen haben.« Einmal ist diese Lehre schon von Rawitz[1] durchbrochen worden, der an *Pholas dactylus* feststellte, dass das leuchtende Sekret eine deutliche Mucinreaktion zeigte, d. h. sich mit Orange-Hämatoxylin blau färbte und auch ich glaube sie für die Körner der Leuchtzellen nicht acceptiren zu können, da sich diese mit Orange-G-Hämatoxylin gelb, mit Eosin-Hämatoxylin roth färben. Ich halte sie demnach für eine eiweißähnliche Substanz.

Was die Funktion der Linsenzellen anbelangt, so wäre es nicht direkt unmöglich, dass auch noch ihr Sekret Leuchtkraft besäße. Mit Sicherheit ließe sich ihre Thätigkeit nur am lebenden Thier feststellen, wir müssen uns vorläufig nur auf Vermuthungen beschränken.

Auf jeden Fall ist aber, wenn die Leuchtzellen Licht erzeugen, bei dem größten Theil der Organe eine ihrer Aufgaben die, dem Licht einen gangbareren Weg als durch das Epithel zu bieten. Wenigstens ist das Licht bei den meisten Organen gezwungen, durch sie hindurchzugehen. —

Denn wie ich schon oben aus einander gesetzt habe, strebt in der Peripherie der Organe das Pigment mächtig empor, während es die Achse, in der sich mit einer Ausnahme diese Zellen immer befinden, frei lässt (Fig. 8, 9, 10). Es werden also alle Strahlen, die nicht durch sie hindurchgehen, vom Pigment resorbirt.

Eine Ausnahme machen die Organe in der verdickten Epidermis der Schauzengegend. —

Hier sind die Verhältnisse für diese muthmaßliche Funktion am ungünstigsten. Oft sieht man zwar hohe geschlossene Säulen von Linsenzellen wie einen Lichtschacht zur Oberfläche ziehen, aber meistens sind entweder zwischen die oberen Etagen mehr oder weniger dicke Epidermisschichten eingeschoben oder sie stehen gar nicht senkrecht über einander.

Hier würde eben die massige Ausbildung der Leuchtzellen und die damit verknüpfte höhere Leuchtkraft vikariirend für die mangelhafte Stellung der Linsenzellen eintreten.

Am meisten geeignet für die Funktion, die ich ihnen zuschreibe, sind die Linsenzellen an den schief gestellten Organen des Rumpfes (Fig. 10).

Sie sind hier sehr eng an einander gelagert, so dass das Licht, nachdem es das hier sehr dünne Keimlager überschritten, nur durch Flüssigkeit und einige feine Membranen von dem den Fisch umspülenden Wasser getrennt ist.

Je mehr sie sich der Oberfläche nähern, um so größer werden sie, so dass sich das Licht nach außen hin ausbreiten kann.

Endlich halte ich es bei diesen letzteren Organen nicht für ausgeschlossen, dass durch die Einschaltung der Linsenzellen nicht nur eine Fortleitung, sondern auch eine Brechung des Lichtes beim Austritt ins Wasser erzielt wird.

Was die Stellung der Organe von *Spinax* in der Reihe der schon bekannten Leuchtorgane anbelangt, so stehen sie in so fern einzig da, als sie der Epidermis angehören; jedoch ist dies kein Grund, sie nicht als etwas den übrigen Homologes zu betrachten, da von diesen als drüsenähnlichen Organen zu vermuthen ist, dass sie vom Ektoderm abstammen, wie es auch Dubois[1] thatsächlich für die Organe von *Lampyris* und *Pyrophorus* festgestellt hat.

v. Lendenfeld[2] setzt die einfachen ocellaren Organe zu denen von *Pyrosoma*[3] in Beziehung und sieht in denen der *Phyllirrhoe* einen noch einfacheren Zustand. Aus den einfachen ocellaren Organen denkt er sich die höher organisirten entstanden. Die Organe der *Phyllirrhoe* bestehen aus einer Zelle, die von *Pyrosoma* aus einer Gruppe von Zellen und die einfachen ocellaren Organe aus vielen Gruppen, deren jede einen Tubulus bildet. Zu den letzteren ist auch das von Ussow[4] bei *Gonostoma denudatum* gefundene drüsenähnliche Gebilde zu rechnen.

Bei den ersteren beiden Arten bleibt das Sekret in den Zellen liegen, bei der dritten vereinigt es sich in einem centralen Hohlraum.

Zwischen diese beiden Gruppen müssen die pigmentlosen Organe von *Chauliodus Sloani*[5], die pigmentirten von *Spinax*, *Scopelus Rissoi*[6] und *Maurolicus*[6] gestellt werden. Auf der einen Seite stehen sie den Organen des *Pyrosoma* näher, in so fern eine Formirung der Zellen in Drüsenschläuche noch nicht stattgefunden hat und das Sekret an seinem Bildungsort liegen bleibt, auf der anderen Seite

[1] l. c.

[2] Biolog. Centralblatt. Bd. VII. 1887.

[3] Panceri, Gli organi luminosi e la luce dei Pirosomi e delle foladi. 1872.

[4] Bulletin de la société des naturalistes de Moscou. 1879. Arbeiten der St. Petersburger Gesellschaft der Naturforscher. Bd. IV.

[5] Leydig, Archiv für Anat. u. Entwicklungsgesch. 1879.

[6] Bulletin de la société des naturalistes de Moscou. 1879. Arbeiten der St. Petersburger Gesellschaft der Naturforscher. Bd. IV.

den einfachen ocellaren Organen in so fern, als schon eine Scheidung der Drüsenzellen von der nicht differenzirten Epidermis in Vorbereitung ist, wie bei *Spinax*, oder schon stattgefunden hat wie bei den übrigen.

Ich betrachte das Organ von *Spinax* als gleichsam auf einem embryonalen Drüsenstadium stehen geblieben.

Die Organe von *Spinax* haben zu den oben erwähnten pigmentlosen Organen von *Chauliodus Sloani* nahe Beziehungen.

Leydig[1] lässt sich folgendermaßen über sie vernehmen:

»Diese farblosen Organe liegen in der Lederhaut und ..... haben das Aussehen geschlossener blasiger Gebilde, an welchen man die homogene Grenzhaut, Tunica propria, unterscheidet und einen zelligen Inhalt, welcher sich auch hier in eine centrale und peripherische Partie sondert. Die erstere besteht aus größeren rundlichen Zellen mit blasigem Nucleus ..... es sind vielleicht der Zahl nach 4—5 solcher Zellen, welche auch durch ihren Zusammenschluss in sehr bestimmter Weise eine Art Innenkörper erzeugen. Die peripherischen Zellen, wie zu einer Rinde geordnet, sind um Vieles kleiner und von Gestalt cylindrisch ..... Ferner nehme ich wahr, dass jenseits der Grenzhaut sich um unseren Körper ein lichter Raum herumzieht, abgegrenzt innerhalb des Bindegewebes der Lederhaut. — Hierbei spannen sich einzelne feine Fädchen von der Wand des umgebenden Raumes herüber zur Grenzhaut des Organs, ungefähr so wie ähnliche Fäden in Lymphräumen, welche Blutgefäße einschließen oder wie auch im Herzbeutel der Fische und Amphibien solche Verbindungsbrücken sich treffen lassen.«

Der Innenkörper entspricht den Leuchtzellen, die peripherischen Zellen den umgebenden Palissadenzellen, die Tunica propria der Basalmembran und endlich der umgebende lichte Raum dem Blutsinus. In der That bieten Flächenschnitte durch die Haut von *Spinax* dieselben Bilder, wie sie Leydig von den in Rede stehenden Organen von *Chauliodus* giebt (Fig. 13). Hier liegt das Ganze in der Cutis und scheint auch zu ihr zu gehören.

Der einzige Unterschied ist das Fehlen von Pigment und die Lage in der Cutis bei *Chauliodus*. Ob der letztere Unterschied ein erheblicher ist, lässt sich ohne Kenntnis der Entwicklung der pigmentlosen Organe nicht sagen. Es muss jedoch wohl nach der Übereinstimmung im Bau eine gewisse Verwandtschaft zwischen den

[1] Archiv für Anatomie und Entwickelungsgeschichte. 1879. p. 376. Taf. XV, Fig. 8.

pigmentlosen Organen von *Chauliodus* und denen von *Spinax* angenommen werden.

Ferner hat das Leuchtorgan von *Spinax* in so fern Beziehungen zu dem drüsenähnlichen Organ von *Scopelus Rissoi*[1], als auch bei diesem die Zellen in koncentrischen Kreisen angeordnet sind. Die von Emery[2] bei *Scopelus* beschriebenen Organe scheinen mir keine Berührungspunkte mit denen von *Spinax* zu haben.

Endlich muss ich noch erwähnen, dass ich bei verschiedenen anderen Fischen nach ähnlichen Organen suchte, jedoch entweder nichts Derartiges fand oder daran scheiterte, dass das ganze Epithel verschwunden war.

Es wurden von Fischen aus der Sammlung des Instituts untersucht: *Stegostoma*, *Carcharias*, *Scyllium catulus*, *Pristiurus*, *Mustelus vulgaris*, *Crossorhinus*, *Zygaena malleus*, *Acanthias*, *Chimaera monstrosa*. Von Fritsch in Prag erhielt ich Hautstücke von *Centrophorus granulosus*, *Chlamydoselache anguinea* und *Laemargus borealis*. Da dieser aber das Spiritusmaterial vor der Versendung getrocknet hatte und dieses hier erst in Wasser aufgeweicht werden musste, war das Epithel verloren gegangen.

Durch die freundliche Vermittelung Herrn Prof. Blochmann's erhielt ich vom Hamburger Museum ein Stück Haut von *Scymnus lichia*, an dem jedoch leider auch kein Epithel mehr war, von der Zoologischen Station in Neapel Kopf- und Bauchhaut von *Pristiurus melanostomus* und *Mustelus laevis*. In beiden war nichts, was den Organen von *Spinax* ähnlich gesehen hätte, zu entdecken.

---

## Nachtrag.

Als die vorliegende Arbeit schon im Drucke war, sandte mir Herr Prof. Dr. Blochmann eine Notiz des Herrn Dr. Theodor Beer, der, ohne von meiner Arbeit zu wissen, zu meiner Freude konstatirt hat, dass *Spinax niger* wirklich leuchte. Ich lasse sie mit seiner gütigen Erlaubnis wörtlich folgen:

### Über das Leuchten von Spinax niger.

Als ich gelegentlich der Augenspiegeluntersuchung dieses Fisches, der in Tiefen von 300—3000 m vorkommt, und nur äußerst selten

---

[1] l. c. Ussow.

[2] Mitth. aus der Zool. Station zu Neapel. Bd. V. Leipzig 1884.

lebend in die Station gebracht wird, das Zimmer vollständig verdunkelte, fiel mir das Leuchten des Thieres auf.

Das beobachtete Exemplar war 26 cm lang, hatte an zwei Stellen der Ventralseite Haut und Muskulatur durchsetzende Risswunden, schwamm und athmete aber noch ziemlich gut, machte, wenn man es ergriff, kräftige Abwehrbewegungen.

Das Leuchten des Thieres war, wie ich mehreren Herren demonstriren konnte, auf 3—4 m sichtbar, und ich zweifle nicht, dass es bei einem nicht moribunden Thier intensiver sein kann.

Die ganze Bauchseite des Thieres von der Schwanzflosse bis an das Maul erglomm in einem schwachen, grünlichen Schein, wie wenn sie schwach mit Phosphor oder einer Leuchtfarbe bestrichen gewesen wäre, doch mit dem Unterschied, dass das Leuchten in kurzen Intervallen verschwand, wieder zum Vorschein kam, beträchtlich intensiver wurde etc.

Durch mechanischen Reiz, Streichen mit dem Finger über die Bauchhaut, Kneipen der Bauchhaut, Beklopfen, konnte keine Veränderung des Leuchtens oder Nichtleuchtens hervorgerufen werden, hingegen schien elektrische Reizung (Drähte von der sekundären Spirale, Schlittenapparat, Stromstärke, welche direkte Muskelreizung bewirkte) Leuchten auszulösen.

Elektrische Reizung des Rückenmarks bewirkte an dem zuletzt moribunden Thier, das kein Licht mehr von sich gab, kein Aufleuchten.

Zool. Stat. Neapel, 31. Januar 1899.

## Erklärung der Abbildungen.

Alle Präparate, bei denen nichts Besonderes dazu gesagt wurde, sind mit Orange-G-Hämatoxylin gefärbt. Alle Angaben über Vergrößerungen beziehen sich auf Zeiss'sche Instrumente.

Gemeinsame Bezeichnungen:

*Blg*, Blutgefäß;
*Blk*, Blutkörperchen;
*Bm*, Basalmembran;
*Cl*, Kloake;
*Do*, Dotterstock;
*Hst*, Hautstachel;
*Leyd*, Leydig'sche Zellen;
*Lo*, Leuchtorgane;
*Lsz*, Linsenzelle;
*Lz*, Leuchtzelle;
*N*, Nerv;
*Na*, Nasenöffnung;
*Pgm*, Pigment;
*Plsz*, Palissadenzellen;
*Spr*, Spritzloch.
*R*, Ring an der Kehle, nicht geschl., ohne Leuchtorg.;
*Sekr*, körniger Rückstand des Sekrets der Leuchtzellen;
*Sk*, Öffnung der Schleimkanäle;

## Tafel X und XI.

Fig. 1. Oberflächenbild der Haut von Spinax in der Gegend der Seitenlinie. Lupenvergrößerung.

Fig. 2. Dorsalansicht des Embryos von 93,5 mm Länge. Die Punkte bedeuten Leuchtorgane. Die Organe an der Basis der Brust- und Bauchflossen sind etwas zu weit nach außen gezeichnet. Bei richtiger Perspektive wären sie vom Rumpf verdeckt. Nat. Größe.

Fig. 3. Derselbe Embryo, von der Seite gesehen. Nat. Größe.

Fig. 4. Derselbe Embryo, von der Ventralseite gesehen. Der Dottersack ist bis auf einen Stumpf abgeschnitten worden. Um das Doppelte vergrößert.

Fig. 5. Hautstachel mit umgebender Epidermis. Gezeichnet bei Oc. 2, Obj. E mit Apparat. Auf die Hälfte verkleinert.

Fig. 6. Kopf vom erwachsenen Spinax. Die hell gehaltenen Stellen sind von verdickter Epidermis bedeckt. Nat. Größe.

Fig. 7*a*. Schwanztheil mit Bauchflossen des 93,5 mm langen weiblichen Embryos. Vergr.

Fig. 7*b*. Bauchflossengegend eines männlichen Embryos. Vergr.

Fig. 8. Medianschnitt durch ein Leuchtorgan aus der verdickten Epidermis des Kopfes. Gezeichnet bei Oc. 2, Ölimm. 1/12. Apparat. Um die Hälfte verkleinert.

Fig. 9. Flächenschnitt der Haut eines erwachsenen Spinax in Höhe einer Linsenzelle. Oc. 2, Obj. 1/12.

Fig. 10. Organ von der Seite des Schwanzes. Gezeichnet bei Oc. 2, Obj. 1/12. Apparat. Um die Hälfte verkleinert.

Fig. 11. Organ aus der Haut von der Unterseite des Rostrums. Das Pigment ist zerstört. Die oberste Linsenzelle ist entleert. Gezeichnet bei Oc. 2, Obj. E mit Apparat. Junges Stadium der Linsenzellen.

Fig. 12. Organ von derselben Stelle wie Fig. 11. Gezeichnet bei Oc. 2, Obj. 1/12. Apparat.

Fig. 13. Flächenschnitt durch die Haut in Höhe der Leuchtzellen. Gezeichnet bei Oc. 2, Obj. E Apparat.

Fig. 14. Tangentialschnitt durch ein Organ in der verdickten Epidermis der Unterseite des Rostrums mit einem Nerv. Gezeichnet bei Oc. 2, Obj. E mit Apparat, das Epithel aus freier Hand ergänzt bei 1/12.

Fig. 15. Schnitt durch ein Organ an der Seite des Schwanzes mit einem Nerv. Gezeichnet bei Oc. 2, Obj. E mit Apparat.

Fig. 16. Schnitt durch ein Organ an der Unterseite des Rostrums mit einem Nerv. Gezeichnet bei Oc. 2, Obj. E mit Apparat.

Fig. 17. Schnitt durch das Epithel von eben daher wie in Fig. 1 mit einem Nerv. Gezeichnet bei Oc. 2, Obj. 1/12 mit Apparat.

Fig. 18. Osmiumsäure-Holzessig-Präparat. Schnitt durch die Bauchhaut eines Formolembryos mit Nerv. Gezeichnet bei Oc. 2, Obj. 1/12.

Fig. 19*a*, 19*b*. Auf einander folgende Schnitte durch die Bauchhaut eines Formolembryos von ungefähr 10 mm Länge. Gezeichnet bei Oc. 2, Obj. 1/12 mit Apparat.

Fig. 20*a*, 20*b*. Schnitte durch gewöhnliches Epithel von ebendaher wie in Fig. 16. Auf einander folgend. Gezeichnet bei Oc. 2, Obj. E mit Apparat.

Fig. 21. Schnitt durch die Haut eines Embryo. Länge unbekannt. Junges Stadium der Leuchtorgane. Nach einem Karminpräparat, das mit Orange-G nachzufärben versucht wurde. Gezeichnet bei Oc. 2, Obj. 1/12 mit Apparat.

Fig. 22. Älteres Stadium der Leuchtorgane aus der Bauchhaut eines Formolembryos von ungefähr 110 mm Länge. Gefärbt mit Hämatoxylin. Gezeichnet bei Oc. 2, Obj. E mit Apparat.

Druck von Breitkopf & Härtel in Leipzig.

Fig. 2.

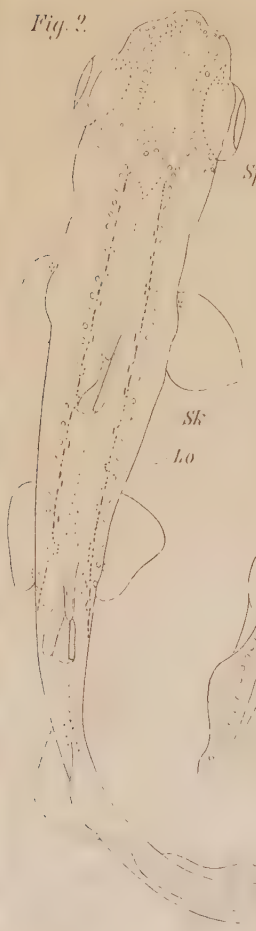


Fig. 1.

Fig. 6

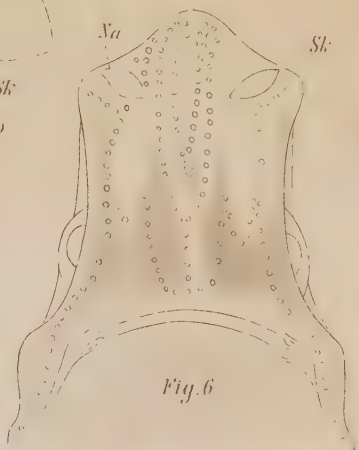


Fig. 3.

Fig. 7?




Fig. 4.

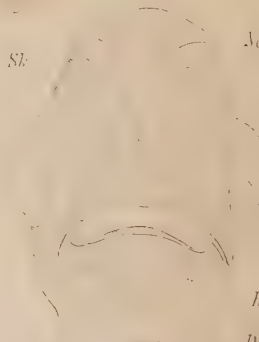


Fig. 5.

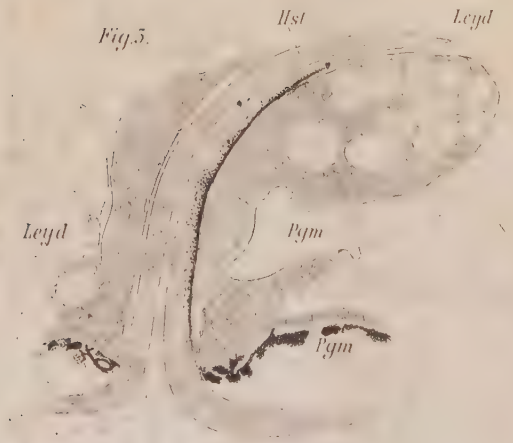


Fig. 10.

Cutis

Fig. 8.

Fig. 11.

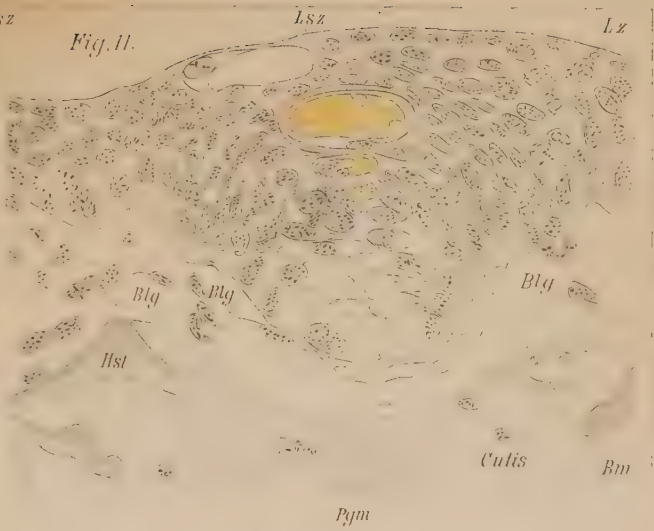


Fig. 7b

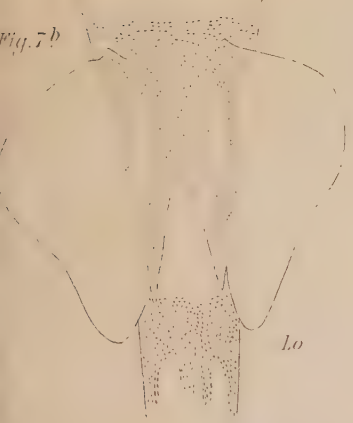


Fig. 9.

Fig. 12.

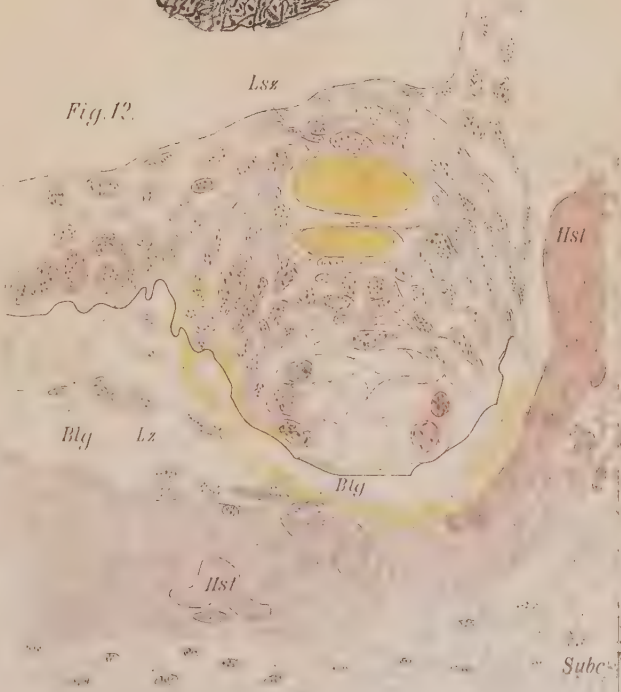


Fig. 13.

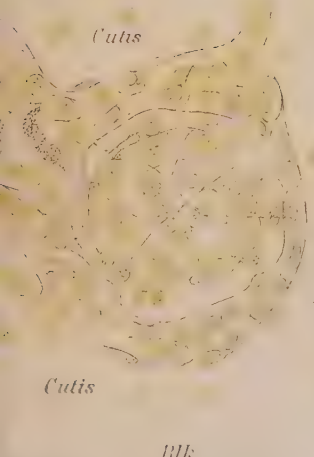

Fig. 14.

Fig. 15.

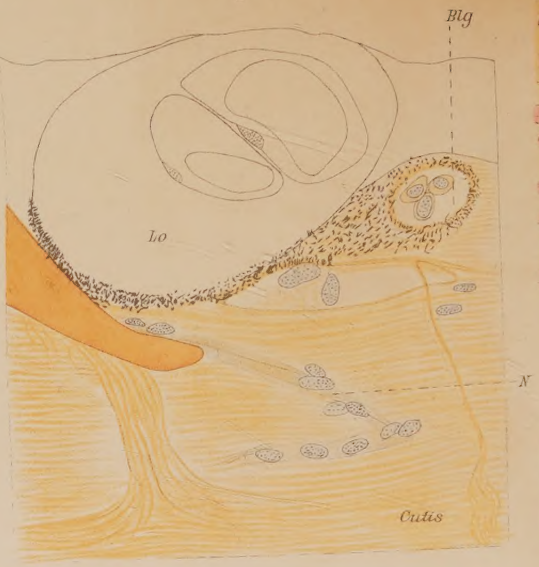


Fig. 20a

Fig. 20b

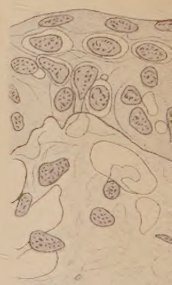

Fig. 19a

Dr Johann gez.

Verlag v. Wilhel

Fig. 17.

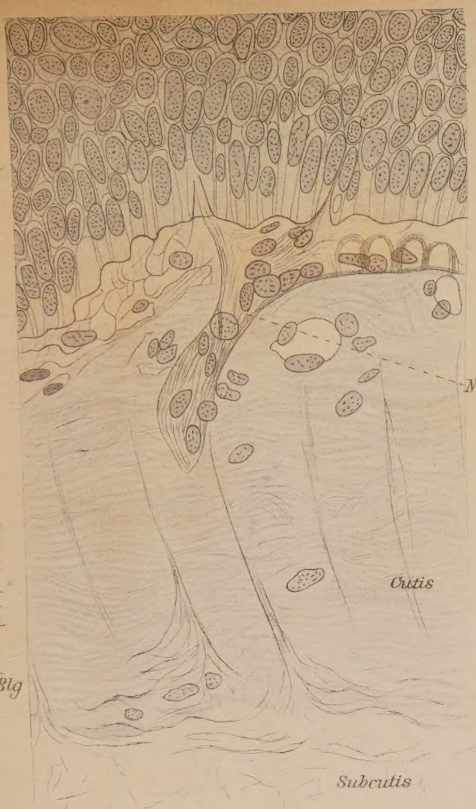


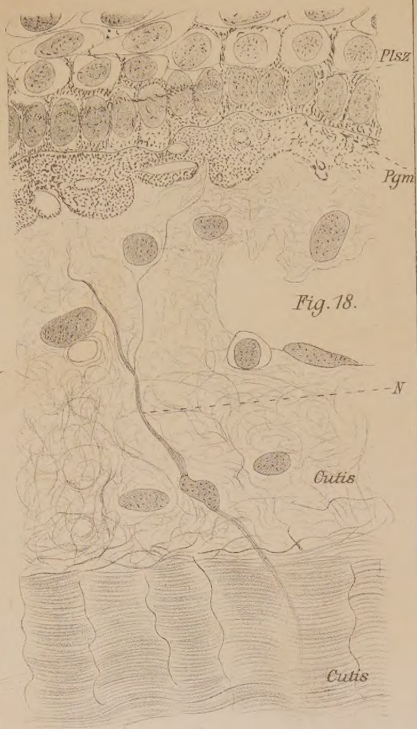


Fig. 18.

Subcutis

ig. 19b

Fig. 16.

Kunstanstalt A. Funke, Leipzig